AUS DEM PATHOLOG.-ANATOMISCHEN UNIVERSITÄTS-INSTITUT IN FREIBURG (PROF. DR. ASCHOFF).

ÜBER TRACHEOPATHIA OSTEOPLASTICA (MULTIPLE OSTEOME IN DER SCHLEIMHAUT DER TRACHEA)

INAUGURAL-DISSERTATION

ZUR ERLANGUNG DER DOKTORWÜRDE IN DER GESAMTEN MEDIZIN VERFASST UND EINER HOHEN MEDIZINISCHEN FAKULTÄT DER GROSSH. BAD. ALBERT-LUDWIGS-UNIVERSITÄT ZU FREIBURG

VORGELEGT VON

ERWIN BRÜCKMANN
APPR. ARZT AUS BERLIN

BERLIN
DRUCK VON GEORG REIMER
1910

AUS DEM PATHOLOG.-ANATOMISCHEN UNIVERSITÄTS-INSTITUT IN FREIBURG (PROF. DR. ASCHOFF).

ÜBER TRACHEOPATHIA OSTEOPLASTICA (MULTIPLE OSTEOME IN DER SCHLEIMHAUT DER TRACHEA)

INAUGURAL-DISSERTATION

ZUR ERLANGUNG DER DOKTORWÜRDE IN DER GESAMTEN MEDIZIN VERFASST UND EINER HOHEN MEDIZINISCHEN FAKULTÄT DER GROSSH. BAD. ALBERT-LUDWIGS-UNIVERSITÄT ZU FREIBURG

VORGELEGT VON

ERWIN BRÜCKMANN
APPR. ARZT AUS BERLIN

BERLIN
DRUCK VON GEORG REIMER
1910

Gedruckt mit Genehmigung der medizinischen Fakultät der Universität Freiburg.

Referent:
Prof. Dr. Aschoff.

Sonder-Abdruck aus Virchows Archiv Bd. 200.
Herausgegeben von Geh. Rat Prof. Dr. J. Orth.
Verlag von Georg Reimer, Berlin.

MEINEN LIEBEN ELTERN

IN DANKBARKEIT GEWIDMET.

Am 24. Mai 1909 wurde im Freiburger Pathologischen Universitätsinstitut die Leiche einer 30jährigen Fabrikarbeiterin seziert, welche an Perforationsperitonitis gestorben war. Neben ausgedehnten tuberkulösen Veränderungen und amyloider Degeneration der inneren Organe fanden sich als zufälliger Nebenbefund, welcher klinisch nicht in die Erscheinung getreten war, multiple Knochenbildungen in der Schleimhaut der Trachea. Ein Jahr vorher, im August 1908, wurden bei der Sektion eines 36 Jahre alten Hausierers, bei welchem die klinische Diagnose auf Miliartuberkulose gelautet hatte, gleichfalls multiple Osteochondrome der Trachea gefunden. Da diese Geschwülste nicht allzu häufig sind, dürfte es vielleicht von Interesse sein, wenn ich den bisher in der Literatur veröffentlichten Fällen diese beiden neuen hinzufüge.

Im allgemeinen sind primäre Geschwülste der Luftröhre ziemlich selten. Kaufmann schreibt darüber in seinem Lehrbuch[1]): „Geschwülste der Trachea sind im ganzen nicht häufig. Ekchondrosen an den Trachealringen in Form kleiner, korallenriffartiger Höckerchen, meist multipel, sind nicht so ganz selten; sie können verkalken und verknöchern (Osteome)". Im Gegensatz zu diesem seltenen Vorkommen der Luftröhrengeschwülste steht die Häufigkeit der Larynxtumoren. Bruns[2]) erklärt das damit, daß die „Trachea, wie gegen funktionelle Reize so auch gegen

[1]) Kaufmann, Lehrbuch der speziellen pathol. Anat. 4. Aufl. 1907. Berlin, Georg Reimer.

[2]) v. Bruns, Die Neubildungen der Luftröhre. Hdb. der Laryngologie. Wien 1898.

die von außen eindringenden Schädlichkeiten viel mehr geschützt ist, als der Larynx". Und er stellt ferner die Tatsache fest, daß die Mehrzahl der Trachealtumoren im obersten Teil, eine kleinere Zahl im untersten Teil, und die wenigsten im mittleren Abschnitt der Luftröhre ihren Sitz haben — denn dieser ist ja allen Arten von Insulten am wenigsten ausgesetzt. Wir werden später sehen, daß die multiplen Osteochondrome vorzugsweise im mittleren Abschnitt der Luftröhre entwickelt sind.

Sie nehmen auch sonst unter den Neubildungen eine ganz besondere Stellung ein. Sie sind bisher fast nie klinisch in die Erscheinung getreten und bildeten meist zufällige Sektionsbefunde. Ich werde nachher einige Fälle anführen, bei welchen diese Tumoren intra vitam diagnostiziert und zum Teil operativ entfernt worden sind. Namentlich in letzter Zeit ist es mit Hülfe der verbesserten laryngoskopischen Untersuchungsmethoden gelungen, mehrere Fälle der Art intra vitam festzustellen. Ist also das praktische Interesse an diesen Neubildungen bisher noch gering, so interessieren sie desto mehr den Anatomen, zumal die Art ihrer Entstehung zwar schon des öfteren debattiert wurde, aber noch immer nicht endgültig klargelegt werden konnte.

Nach diesen einleitenden Bemerkungen will ich dazu übergehen, eine Übersicht über die bisher veröffentlichten Fälle zu geben.

Der erste bisher in der Literatur publizierte Fall stammt von dem Engländer Wilks[1]). Bei diesem handelt es sich um einen 38jährigen Phthisiker, bei welchem sich in der Schleimhaut von Larynx, Trachea und Bronchien zahlreiche kleine Knochenplättchen fanden, besonders am vorderen Teil der Trachea, wo sie innerhalb und unterhalb der Schleimhaut entwickelt waren. Sie lagen größtenteils zwischen den Knorpelringen und waren leicht beweglich. Sie waren ganz platt, außer an der Bifurkation der Trachea, wo eine kalkige Masse in das Lumen vorragte. Wilks betont ausdrücklich, daß diese Knochenplättchen mit den Knorpelringen nicht zusammenhingen.

Dann findet sich in dem groß angelegten Werk von Virchow über die krankhaften Geschwülste[2]), das leider unvollendet geblieben ist, eine ausführliche Beschreibung der Exostosen der Trachea. Es handelt sich nach Virchow stets um eine Erkrankung der Trachealknorpel. „Meist von den Kanten der Knorpelringe wachsen quer- oder längsgestellte Geschwülste, vereinigen sich

[1]) Transact. of the pathol. society of London. Vol. VII. 1857, ref. in Schmidts Jahrb. IC. S. 17. 1858.

[2]) Die krankhaften Geschwülste. I. S. 443. 1863.

und treiben die Schleimhaut vor sich her, so daß infolgedessen über den zahlreichen kleinen Geschwülstchen eine Art von netzförmiger Zeichnung entsteht.“ Die Wucherung geht vom Perichondrium aus. So sehen wir also, wie Virchow im Gegensatz zu Wilks die Abhängigkeit der Geschwülste von den Trachealknorpeln betont, und wir werden weiter sehen, wie sich dieser Gegensatz durch die ganze Literatur hinzieht: Die einen Autoren leugnen einen Zusammenhang beider Gebilde, die anderen fassen die Tumoren als verknöcherte Ekchondrome auf.

Von Rokitansky findet sich im Wiener Pathologisch-anatomischen Museum ein Präparat, das auch von Chiari (siehe weiter unten!) zitiert wird. Die Beschreibung desselben lautet: „Trachea ex femina 42 annorum, carcinomate uteri defuncta; interna facies obsidetur numerosis, semen milii ad usque cannabis aequantibus scabris, ossiculis in textu submucoso evolutis.“

In seinem Lehrbuch [1]) spricht er dann noch weiter über unser Thema, ohne jedoch einzelne Fälle anzugeben, und fährt dann fort: „Die Veranlassung geben protahierte, chronische Entzündungen; in einem Falle hat ein an die Trachea andringendes Aneurysma an einer großen Anzahl von Knorpelringen ein Auswachsen derselben zu zahlreichen bis hanfkorngroßen verknöchernden Höckern nach innen veranlaßt.

Steudener [2]) teilt mit, daß sich bei der Sektion eines an Meningitis gestorbenen Geisteskranken in der Trachea, deren Schleimhaut nur wenig gerötet war, eine große Anzahl rundlicher Knötchen von ½ bis 1½ mm im Durchmesser fanden, welche in der Schleimhaut, von der obersten Schicht bedeckt, ihren Sitz hatten. Mikroskopisch fanden sich wahre Osteome, teils solide, teils von Haversschen Kanälchen durchzogen. Markraumbildung wurde nicht beobachtet. Nach Steudener soll sich der Knochen aus dem Bindegewebe, insbesondere aus den elastischen Fasern der Luftröhrenschleimhaut entwickelt haben, und zwar will Steudener den direkten Übergang des Bindegewebes in Knochen beobachtet haben. Die Entstehung aus Ekchondrosen mit nachfolgender Verknöcherung, die Steudener anfänglich zu finden erwartet hatte, wird von ihm direkt ausgeschlossen.

Hier sehen wir also, wie zum erstenmal in der Literatur auch die elastischen Fasern von den Autoren berücksichtigt werden, und wir werden später sehen, daß diese immer mehr an Bedeutung gewinnen.

Auch H. Chiari [3]) glaubt in seinem Fall den Zusammenhang der Knochenneubildung mit den Trachealknorpeln ausschließen zu können. Es handelt sich bei ihm um eine 25 jährige, an Tuberkulose des Darms und der Lunge verstorbene Frau.

Chiari führt dann weiter das schon oben erwähnte Präparat von Rokitansky an, das sich im Wiener pathologisch-anatomischen Museum befindet.

Etwas anders denkt sich Ganghofner [4]) die Entstehung der Knochenplatten in der Trachealschleimhaut. Es handelt sich bei ihm um einen Fall von

[1]) Lehrb. der pathol. Anat. Wien 1861. III. S. 11.
[2]) Virch. Arch. Bd. 42 S. 48.
[3]) Wien. med. Wochenschr. 1878. S. 913.
[4]) Ztschr. f. Heilkunde 1880. Bd. I S. 350.

chronischer Entzündung der Kehlkopf- und Luftröhrenschleimhaut bei einem 28jährigen Mann, welcher intra vitam die Erscheinungen hochgradiger Larynxstenose geboten hatte. In der stark entzündlich veränderten Trachealschleimhaut fanden sich allenthalben Knorpel- und Knochenmassen eingelagert, welche stellenweis mächtig entwickelt waren. Nach dem mikroskopischen Bilde ist Ganghofner der Ansicht, daß sich die Knorpelmassen aus dem entzündlich neugebildeten Bindegewebe der Schleimhaut entwickelt haben; der Knorpel wandelt sich dann stellenweise zu Knochen um.

Demme[1]) berichtet über Kalkablagerungen in der Schleimhaut der Trachea bei manchen Kropfstenosen, welche im Bindegewebe ihren Sitz hatten und mit den Knorpelmassen in keiner Verbindung standen.

Erst Eppinger[2]) beschreibt wieder eine Verbindung zwischen den Tumormassen und den Luftröhrenringen. Es handelt sich bei ihm um zwei Präparate von Osteombildung in der Trachea aus dem Prager Museum, welche auch Hammer (siehe weiter unten!) näher untersucht hat. In beiden Fällen sprangen an der Innenfläche der im ganzen starren Trachea zahlreiche spitze, kuglige, plaqueartige Neubildungen vor, welche sich bei der mikroskopischen Untersuchung als aus kompakter Knochensubstanz bestehend erwiesen, welche von Haversschen Kanälen und breiten, fetthaltigen Markräumen durchzogen war. Die Neubildungen hingen durch Verbindungsbrücken, die eine unregelmäßige Knorpelstruktur zeigten, mit den Knorpelringen in Verbindung.

Bei der mikroskopischen Untersuchung der Trachealschleimhaut eines Falles von Stenose des Kehlkopfes und der Luftröhre bei Rhinosklerom (der Fall ist klinisch beschrieben von Dr. Jarisch im ärztl. Bericht des k. k. allgem. Krankenhauses in Wien vom Jahre 1879 S. 297) fand O. Chiari[3]) im Bereich der Stenose neben starker Infiltration und Narbenbildung Einlagerung von Kalkplatten und Knorpelinseln, an die sich oft echtes Knochengewebe anschloß. Stellenweise fanden sich Ekchondrosen und wirkliche Exostosen der Trachealknorpel, die gegen die Schleimhaut zu sich pilzartig verbreiterten und mit denen hie und da die Knorpel- und Knocheninseln der Schleimhaut zusammenhingen. Derselbe Befund wurde an einem zweiten Fall von Osteoma tracheae bei einem 40jährigen Weibe gemacht.

Chiari erklärt sich diese Knorpel- und Knochenneubildung durch direkte Beteiligung des Perichondriums an dem entzündlichen Prozesse.

Dennig[4]) beschrieb zwei Fälle. Der erste betrifft ein 31 Jahre altes Mädchen, bei welchem die Sektion Tuberkulose der Lungen und der Meningen ergab; im zweiten Fall handelt es sich um einen geisteskranken, ebenfalls an Tuberkulose verstorbenen Mann, und Dennig kommt für beide Fälle zu dem Schluß, daß der Knochen in der Schleimhaut der Luftröhre aus „Bindegewebe

[1]) Allgem. Würzburg. med. Ztschr. II. S. 430. 1861.
[2]) Pathol. Anat. d. Larynx u. d. Trachea in Klebs, Handb. der pathol. Anat. 7. Lief. S. 299. 1880.
[3]) Wien. med. Ztschr. 1882.
[4]) Beitr. z. path. Anat. u. Phys. von Ziegler II. 1888. S. 101.

entsteht, dessen Grundsubstanz sich verdichtet und Kalkkrümel enthält, während die Bindegewebszellen zu Knochenzellen werden und in zackige Knochenhöhlen zu liegen kommen."

Salis Cohen berichtet[1]), daß er bei einem Phthisiker eine beträchtliche Anzahl kleiner, dicht aneinander gedrängter Ekchondrome unterhalb der Schleimhaut der vorderen Trachealwand auf den mittleren Abschnitten der Trachealringe gesehen hat.

Heymann[2]) faßt in seinem Fall die Knochenmassen als Ekchondrosen des Trachealknorpels im Sinne Virchows auf, deren Zusammenhang mit den Knorpeln durch die starke Wucherung derselben gegen die oberen Schichten der Schleimhaut hin immer feiner und feiner wurde. Später wird der Knorpel durch wahres Knochengewebe ersetzt. Merkwürdig ist es nur, daß Heymann auch an der hinteren knorpelfreien Wand der Trachea diese Knocheneinlagerung bemerkt haben will, während doch sonst ihr Sitz auf den knorpligen Teil der Wandung beschränkt ist. Außer Heymann will dann auch noch Birch-Hirschfeld[3]) in einem Fall dieselbe Beobachtung gemacht haben, und somit sind diese beiden Fälle die einzigen in der Literatur, bei denen die Neubildung auch an der hinteren knorpelfreien Wand bemerkt worden ist.

In demselben Jahre 1889 veröffentlichte dann Hammer[4]) eine größere Reihe von Fällen über unser Thema, zum Teil unter Benutzung schon vorher von anderen Autoren beschriebener Präparate. Es handelt sich bei ihm im ganzen um 7 Fälle. Der 1. und 3. Fall sind bereits von Eppinger publiziert worden (siehe weiter oben!). Bei der Nachuntersuchung bestätigte dann Hammer die Erfahrungen Eppingers.

Der zweite seiner sieben Fälle bezieht sich auf das Museumspräparat Nr. 2953 mit der Bezeichnung „Exostoses tracheae. Dasselbe stammt von einem 43jährigen Mann, welcher an einer doppelseitigen Pneumonie gestorben war. Das vierte Präparat ist gleichfalls im Prager Museum aufgestellt und mit „Stenosis laryngis et tracheae e lue" überschrieben. Es handelt sich um einen 31jährigen, an Lungen- und Darmtuberkulose verstorbenen Mann mit syphilitischen Narben am weichen Gaumen und in der Leber.

Der fünfte Fall bezieht sich auf einen 28jährigen, an Lungentuberkulose gestorbenen Schlosser, der sechste Fall auf ein 35jähriges Weib, das an eitriger Bronchitis und beiderseitiger lobulärer Pneumonie gestorben war.

Im letzten Fall endlich handelt es sich um einen 53jährigen Mann, welcher 3½ Wochen ante mortem auf der Gussenbauer schen Klinik wegen Stenose der Trachea operiert wurde.

[1]) Diseases of the throat etc. 2. ed. p. 511; zitiert bei M. Mackenzie, Die Krankheiten des Halses und der Nase. Deutsch von Dr. S. Semon. I. S. 708. 1880.

[2]) Virch. Arch. 1889, Bd. 116, H. 2, S. 329.

[3]) Artikel Osteom in Eulenburgs Real-Enzyklopädie.

[4]) Ztschr. f. Heilk. X. 1889. H. 5 u. 6.

Zusammenfassend kommt dann Hammer für alle seine Fälle zu dem Schluß, daß die Knorpel- und Knochenmassen in der Schleimhaut der Trachea nichts anderes darstellen als Ekchondrosen der Trachealknorpel, die später in echtes Knochengewebe übergehen können.

Eine ganz andere Ansicht hat dann Ribbert entwickelt. In einem größeren zusammenfassenden Aufsatz über die Entstehung der Geschwülste [1]) spricht er auch über die multiplen Osteome der Trachea, und er kommt zu der Auffassung, daß diese auf einer Entwicklungsstörung, und zwar der Knorpelanlagen beruhen. Die Osteome stehen durchaus nicht immer in knorpliger oder knöcherner Verbindung mit den Trachealringen, sondern sind für sich allein oder in Zusammenhang mit Knorpelinseln eingesprengt in bindegewebige, aus Ausläufern des Perichondriums in die Schleimhaut ausstrahlende und ohne bestimmte Anordnung bis unter das Epithel verlaufende unregelmäßige Züge, die nach ihrer Beziehung zu ihrer Umgebung nicht etwa erst extrauterin in diese hineingewachsen sein können. Vielmehr ist Ribbert der Ansicht, wie er das auch in seinem Lehrbuch der allgemeinen Pathologie ausgeführt hat, daß beim Embryo ein abnormes Auswachsen resp. eine abnorme Anlage des die Trachealringe bildenden Gewebes stattfindet, wobei dasselbe in die Schleimhaut hineingerät. Aus ihm entsteht in größerer oder geringerer Ausdehnung Knorpel-, und aus diesem Knochengewebe.

Ein Schüler von Ribbert, Georg Mischaikoff, hat dann zwei Fälle von multiplen Osteomen der Trachea näher untersucht und sie in einer Dissertation [2]) veröffentlicht. Auch er kommt zu dem Schluß, daß diese Bildungen Folgen einer Entwicklungsanomalie der Trachea sind. Gleich Ribbert nimmt Mischaikoff an, daß die Knorpel- resp. Knochenneubildung in dem vom Perichondrium ausgehenden Bindegewebe entstanden sei. Dieses Bindegewebe ist aber nicht eine im späteren Alter entstandene Neubildung, sondern kongenital angelegt, und zwar ist dieses aus dem Perichondrium hervorgehende Bindegewebe mit diesem genetisch identisch.

Leider hat Mischaikoff sich damit begnügt, seine mikroskopischen Schnitte nur mit Alaunkarmin zu färben, und es verabsäumt, andere Färbemethoden, wie z. B. Elastikafärbung, anzuwenden. So darf es uns denn auch nicht wundernehmen, daß er die Beziehungen der Neubildungen zu den elastischen Fasern nicht weiter berücksichtigt hat.

Recklinghausen akzeptiert in einem Vortrag [3]), den er 1899 in der deutschen pathologischen Gesellschaft über unser Thema hielt, zum Teil die Anschauungen von Ribbert und Mischaikoff, jedoch mit der Einschränkung: „daß es sich wohl um eine Metaplasie gewisser Bindegewebsstränge, die vom Perichondrium in die bedeckende Schleimhaut ausstrahlen, zu Knorpel- und Knochengewebe handeln dürfte, eher als um ein richtiges

[1]) D.-med. Wschr. 1895. S. 25.

[2]) Über Knochenbildung in der Trachealschleimhaut des Menschen. I.-Diss. Zürich 1894.

[3]) Vers. d. deutsch. pathol. Gesellsch. I, 1899, S. 109, auch im Ztlbl. f. a. P. IX 98 abgedruckt.

Aussprossen des physiologischen Knorpelbildners in die bedeckenden Weichteile hinein; denn das Knorpelgewebe der kleinen Tumoren ist von anderer Art als der hyaline Trachealknorpel, ist nämlich immer ein richtiges Faser- oder ein Netzknorpelgewebe". Diesem Gehalt der Neubildungen an elastischen Fasern mißt Recklinghausen eine große Bedeutung bei für die Theorie ihrer Entstehung.

Noch mehr betont Moltrecht die Wichtigkeit der elastischen Fasern in einer größeren zusammenfassenden Arbeit[1]) über unser Thema. Er zieht allerdings nicht die richtige Konsequenz aus seinen Befunden, indem er zwar sehr viel über die elastischen Fasern spricht, sie jedoch bei der Entstehung der Tumoren nur zu einem kleinen Teil berücksichtigt. Er faßt das Ergebnis seiner Untersuchung in folgenden Sätzen zusammen: „Die Neubildungen entstehen ohne bekannte Ursache an den Stellen der Trachealwand, welche normalerweise elastische Fasern besitzen, d. h. im Perichondrium, den Ligg. annularia, in Bindegewebszügen, welche von diesen beiden Stellen zur Schleimhaut führen, sowie in der mittleren Schicht der Submukosa. Der größte Teil der Tumoren steht mit dem Perichondrium in Verbindung und ist aus diesem entstanden, ein anderer Teil entsteht wahrscheinlich auf metaplastischem Wege aus dem Bindegewebe der genannten Faserstränge."

So sieht also Moltrecht den größten Teil der Tumoren als Produkte des Perichondriums an, und nur einen kleinen Teil läßt er auf metaplastischem Wege aus elastischen Fasern entstehen. Moltrecht hat auch seiner Arbeit einige schöne Röntgenbilder seiner Fälle beigefügt, wodurch die Abbildungen sehr an Deutlichkeit gewinnen.

Auch Hueter[2]) hat den elastischen Fasern bei der Untersuchung seines Falles Aufmerksamkeit geschenkt. Es handelt sich bei ihm um eine 64jährige Frau, welche klinisch keine Erscheinung von seiten der Trachea geboten hatte. Neben den Knochenbälkchen in den obersten Schichten der Schleimhaut fand Hueter zahlreiche kleine Enchondrosen des Perichondriums der Knorpelringe, welche viele elastische Fasern enthielten. Ätiologisch nimmt Hueter für die Entstehung der Tumoren Tuberkulose an.

Die nun folgenden Fälle sind dadurch interessant, daß die Osteo-chondrome in der Schleimhaut der Trachea schon bei Lebzeiten des betreffenden Individuums diagnostiziert und zum Teil operativ entfernt worden sind.

Da ist zunächst der Fall von Hermann v. Schrötter zu erwähnen, bei dem es sich um ein im 23. Lebensjahre stehendes männliches Individuum handelt, dann der von Leopold v. Schrötter[3]), der eine 71jährige Frau betrifft.

Dann hat Max Mann[4]) in Dresden zwei Fälle veröffentlicht, bei denen es ihm mit Hilfe der direkten Killianschen Tracheo-Bronchoskopie geglückt ist, die multiplen Osteochondrome der Trachea intra vitam zu diagnostizieren.

[1]) Fortschritte auf dem Gebiet der Röntgenstrahlen. Bd. 6 Heft 4. 1902/03.
[2]) Münch. med. Wschr. 1899 S. 1030.
[3]) Lehrb. d. Luftröhrenkrankh. Wien 1896.
[4]) Münch. med. Wschr. 1907, S. 1120.

Im ersten Fall handelt es sich um eine 31jährige Handarbeitslehrerin, die ihn wegen Heiserkeit konsultierte. Dieselbe bestand seit etwa drei Monaten und war durch einen Seeaufenthalt nicht gebessert worden. Es fand sich ausgesprochene Ozaena, Borken im Rachen und Kehlkopf. Der zweite Fall betrifft ein 18jähriges Dienstmädchen, welches gleichfalls wegen Ozaena zur Behandlung kam. In beiden Fällen konnte dann Mann bei der direkten Tracheoskopie die multiplen Osteochondrome in der Schleimhaut der Trachea diagnostizieren.

Bei der Epikrise kommt Mann zu dem Schluß, daß die Veränderungen in der Trachealschleimhaut mit dem Ozaenaprozeß in Zusammenhang stehen.

Mann erwähnt dann noch ein Präparat von multiplen Osteochondromen der Trachea, das ihm von Prof. Schmorl geschenkt wurde. Dasselbe stammt von einer alten Frau, die moribund ins Haus gebracht wurde. Anamnese fehlte.

Schon vorher war es Killian selbst, dem Erfinder der direkten Tracheo-Bronchoskopie, gelungen, einen Fall von multiplen Osteochondromen in der Schleimhaut der Trachea intra vitam zu diagnostizieren. Es handelt sich um einen Fall, der Killian von englischen Ärzten in Manchester 1902 bei der 17. Jahresversammlung der British Medical Association zur Diagnosenstellung vorgeführt wurde und der eine Frau in den dreißiger Jahren betrifft, die seit Kindheit an Ozaena leidend in ihrer ganzen Trachea zahlreiche kleine Tumoren zeigte, die schon bei indirekter Tracheoskopie deutlich erkennbar waren. Bei der direkten Tracheoskopie konnte Killian den knöchernen Charakter der kleinen Geschwülste mit der Sonde nachweisen und sprach sie als Osteome an.

Dieser Fall ist dann von C. v. Eicken im Archiv für Laryngologie [1]) näher beschrieben worden.

Damit wäre die Literatur über unser Thema erschöpft, und ich will nur kurz die verschiedenen Theorien noch einmal aufzählen, die von den einzelnen Autoren über die Entstehung der Geschwülste aufgestellt worden sind. Da kommt zunächst die Entzündungstheorie in Betracht, und zwar kann es sich da entweder um eine entzündliche Perichondritis oder um eine entzündliche Metaplasie im Bindegewebe handeln. Von den Entzündungen kommen vor allem chronische, und zwar als spezielle Ätiologie in den meisten Fällen die Tuberkulose in Betracht. Eine Reihe anderer Autoren ist der Meinung, daß es sich bei der Entstehung der Geschwülste um Störungen der Entwicklung handelt; auch da können wir wieder unterscheiden zwischen Entwicklungsstörungen im perichondralen und Entwicklungsstörungen im bindegewebigen bzw. elastischen Gewebe. Eine weitere Gruppierung der Autoren würde dann dadurch stattfinden, daß die einen die Geschwülste als Ekchondrosen bzw. Exostosen, also als zusammen-

[1]) Die klinische Verwertung der direkten Untersuchungsmethoden der Luftwege und der oberen Speisewege. Arch. f. Laryngologie Bd. XV.

hängend mit den Trachealknorpeln auffassen, während die anderen sie unabhängig von den Knorpelringen entstehen lassen wollen.

Ich will nun im folgenden meine eigenen Fälle schildern und daran eine kritische Würdigung der anderen, bisher in der Literatur veröffentlichten Fälle anschließen. Ich bemerke noch, daß gerade, als ich an dieser Arbeit tätig war, noch ein dritter Fall der Art im Freiburger pathologischen Universitätsinstitut seziert wurde. Ich werde also nach den Sektionsprotokollen der beiden ersten von mir genauer untersuchten Fälle noch das Sektionsprotokoll dieses dritten Falles mitteilen, soweit es für uns von Interesse ist.

Fall 1. S.-Nr. 329/1908. 36 Jahre alter Hausierer Balthasar S., gestorben am 5. August 1908 nachm., seziert am 6. Aug. 10 Uhr vorm.

Klinische Diagnose: Miliartuberkulose.

Bei der Sektion fand sich nur eine indurierende Phthise der oberen Hälfte des linken Oberlappens, mit kleinen Kavernen und stark anthrakotischen Schwielen. Miliare hämatogen ausgebreitete Tuberkulose beider übrigen Lungen, fibröse Adhäsionen beider Pleuren. Breite Geschwüre auf beiden Stimmbändern; Schwellung, Rötung und Tuberkulose der trachealen Lymphknoten.

Fig. 1.
Trachea des Falles 1.

Was nun die Trachea dieses Falles anbetrifft, so ist dieselbe in ein im ganzen ziemlich starres Rohr verwandelt. Die Trachealschleimhaut ist gerötet, die Innenfläche der Trachea zeigt sich vom unteren Rand des Ringknorpels an bis etwa zwei Querfinger oberhalb der Bifurkation mit feinen Erhebungen und Höckerchen besetzt, so daß sie ein reibeisenartiges Aussehen gewinnt. Die Rauhigkeiten finden sich namentlich an der vorderen Wand der Trachea; an den Seitenwänden sind sie weniger zu finden, Hinterwand der Trachea und auch Kehlkopf sind ganz frei. Was nun die genauere Verteilung dieser Vorsprünge an der Vorderwand anbetrifft, so sind sie am zahlreichsten im mittleren Abschnitt der Trachea, sie erreichen hier etwa die Größe eines Hirsekorns, und sind zum Teil

zu mehreren konfluiert, im oberen Abschnitt der Trachea sind sie viel kleiner, etwa stecknadelkopfgroß und auch mehr vereinzelt gestellt. Sie liegen teils über den Knorpelringen, teils in den Zwischenräumen zwischen je zwei Knorpelringen, an einzelnen Stellen greifen sie auch über mehrere Knorpelringe hinüber.

Die Prominenzen springen etwa 1½ bis 2 mm in das Lumen der Trachea vor, die Schleimhaut zieht zum größten Teil noch intakt über die Höcker hinweg, an einzelnen Stellen finden sich oberflächliche Substanzverluste. Die einzelnen Höcker sind zum Teil von feinen Öffnungen durchbohrt, die wohl Drüsenmündungen entsprechen. Die Konsistenz der Erhebungen ist ziemlich derb, einzelne, namentlich die unteren, sind kalkhart. Durchschneiden mit dem Messer stößt auf Schwierigkeiten.

Fall 2. S.-Nr. 261/1909. 30 Jahre alte Fabrikarbeiterin Rosa B., gestorben am 24. Mai, seziert am 25. Mai nachm. 3 Uhr.

Klinische Diagnose: Blasenfisteln, Coxitis sin. tub., Pyosalpinx tub., Perforationsperitonitis, Wismutvergiftung.

Bei der Sektion fand sich nun Coxitis tbc. sin.; alte tuberkulöse Narben in beiden Lungenspitzen. Amyloid der Milz. Amyloid und Verfettung der Leber, Amyloid der Nieren und Schrumpfung. Amyloid des Endokards. Amyloid des Darms.

Die Veränderungen der Trachea stimmen in vieler Hinsicht mit denen des ersten Falles überein. Auch hier intra vitam keine Symptome von seiten der Trachea, auch hier Kehlkopf frei. Auch hier sitzen die Exkreszenzen an der Vorderwand der Trachea, in ungefähr gleicher Verteilung wie im ersten Fall, erstrecken sich jedoch nicht so weit nach oben und nach unten wie dort. Die Schleimhaut ist hier im großen und ganzen intakt, die Farbe derselben ganz blaß.

Auch hier ist die Verteilung der Prominenzen eine derartige, daß sie im oberen Abschnitt der Trachea kleiner sind als im mittleren Abschnitt derselben, die größten befinden sich an der rechten Wand. Sie liegen sowohl über als zwischen den Knorpelringen und sind von feinen Drüsenöffnungen durchbohrt. Sie greifen zum Teil über mehrere Knorpelringe hinüber und springen etwa 1 bis 1½ mm in das Lumen der Trachea vor. Die Konsistenz der einzelnen Tumoren ist nicht so derb wie im ersten Fall, auch ist hier die Trachea im ganzen nicht so starr.

Fall 3. S.-Nr. 345/1909. 66 Jahre alter Taglöhner Christian B., gestorben am 15. Juli, nachm. 2 Uhr, seziert am 16. Juli, vorm. 9 Uhr.

Klinische Diagnose: Exstirpiertes Hautkarzinom der Stirn und Orbita. Meningitis. Apoplexie.

Bei der Sektion fand sich nun: Eitrige Meningitis, besonders an der Konvexität des Gehirns. Atherosklerose der Aorten- und Pulmonalklappen. Hypertrophie beider Herzventrikel. Emphysem und Ödem beider Lungen. Septische Milz. Struma nodosa. Kleiner Krebsherd in der linken Orbitalwand.

Die Trachea zeigt eine reibeisenartige Rauhigkeit dadurch, daß auf der Innenfläche derselben zahlreiche Höckerchen in das Lumen vorspringen. Die Schleimhaut der Luftröhre ist gerötet, die einzelnen Prominenzen sind ziemlich klein, sitzen vorzugsweise im mittleren Abschnitt der Vorderwand, und zwar

meistens in den Zwischenräumen zwischen je zwei Knorpeln. Zum Teil konfluieren sie und greifen über mehrere Knorpelringe über. Sie sind nicht von Drüsenöffnungen durchbohrt, die Konsistenz der einzelnen Tumoren ist ziemlich derb. Die Trachealschleimhaut ist überall intakt.

Zur mikroskopischen Untersuchung wurden von den beiden ersten Fällen aus jeder Trachea kleine Stückchen herausgeschnitten, welche zunächst zur Entkalkung in ein Gemisch von 10prozentiger Salpetersäure und 10prozentigem Formalin zu gleichen Teilen kamen; dann wurden die Stückchen in fließendem Wasser ausgewaschen, und nach Entwässern in Alkohol, Alkohol-Äther usw. in Zelloidin eingebettet. Die Schnitte wurden dann mit Hämatoxylin-Eosin, und der van Gieson schen Farbflüssigkeit gefärbt. Zur Darstellung der elastischen Fasern, welche, wie wir später sehen werden, eine große Bedeutung

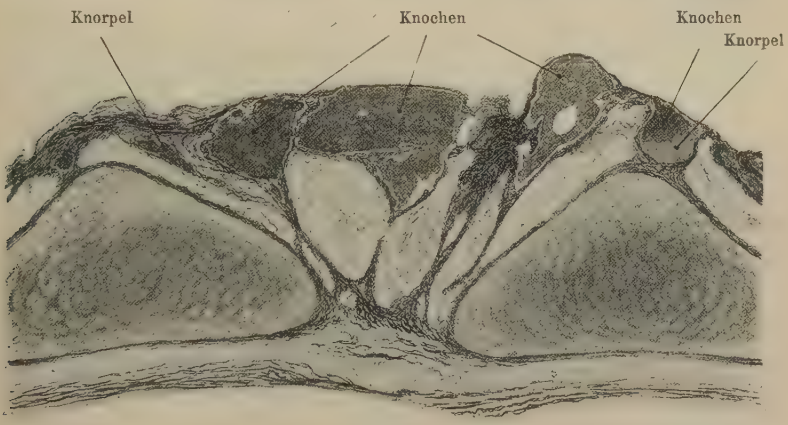

Fig. 2.
Mikroskopischer Schnitt aus der Trachea des Falles 1.
Dunkle Färbung der elastischen Faserzüge nach Weigert.

für die Entstehung der Tumoren erlangt haben, wurde die Methode nach Weigert angewandt.

Die mikroskopischen Präparate zeigen nun im großen und ganzen alle dasselbe Bild. Man sieht hier, auf den ersten Blick, daß die Tumoren zum größten Teil aus wahrem Knochengewebe bestehen, und nur ein kleiner Teil aus Knorpel. Dieser findet sich namentlich als schmaler Saum in der Peripherie der Knochenplättchen. Was ihre Lage zu den Knorpelringen anbetrifft, so liegen die Prominenzen vorzugsweise zwischen denselben — was bei der makroskopischen Betrachtung der Luftröhre nicht so deutlich war —, und nur zum geringeren Teil — und dann ist an diesen Stellen vorzugsweise Knorpel zu finden — liegen sie über den Trachealknorpeln.

Ihr Sitz im Gewebe selbst ist ein derartiger, daß die Tumoren meist in dem oberen Teil der Schleimhaut ihren Sitz haben, bis dicht unter das Epithel heranreichend, und nur vereinzelt in die submuköse Drüsenschicht heruntersteigen,

so daß also die Schleimdrüsen meist unter den Neubildungen liegen. Zur besseren Orientierung setze ich die Schichtenfolge der Trachea nach Ziegler[1]) hierher: 1. Mukosa, 2. Submuköse Drüsenschicht, 3. Trachealknorpel.

Umfang und Größe der Tumoren wechselt sehr, von kleinen Bälkchen und Plättchen bis zu solchen Knochenstücken, die einen Trachealknorpel an Größe übertreffen.

Ihre Form ist gleichfalls sehr verschieden, man sieht regelmäßige, viereckige Plättchen und zackige Knochenbälkchen mit spitzen Ausläufern.

Was nun das Verhältnis der Tumoren zu den Trachealknorpeln anbetrifft, so liegen sie meist völlig getrennt und unabhängig von diesen im Gewebe der Schleimhaut, einzelne Knochenbälkchen hängen durch bindegewebige Ausläufer mit dem Perichondrium in Verbindung, an einzelnen Stellen sind in diese Bindegewebszüge einzelne Knorpelinseln eingesprengt.

In bezug auf die Struktur ist zu erwähnen, daß der Knochen lamellös gebaut ist, mit reichlichen, in konzentrischen Schichten angeordneten Knochenkörperchen. Die größeren Knochenstücke enthalten zum Teil ziemlich große mit Fettzellen und Blutgefäßen erfüllte Markräume.

Ich bemerke noch, daß das Präparat vom ersten Fall insofern etwas von dem oben geschilderten Befund abweicht, als hier durchweg die Knochenbälkchen kleiner und die Markräume größer sind. Zudem sind in der Schleimhaut deutlich die Erscheinungen einer Entzündung vorhanden: reichliche, kleinzellige Infiltration und reichliche, stark erweiterte Blutgefäße. In welchem Zusammenhang die Entzündung mit dem Auftreten der multiplen Osteome in der Trachealschleimhaut steht, das wollen wir später genauer untersuchen.

Sehr schöne und instruktive Bilder hat dann die Färbung mit Weigerts Elastika geliefert. Man sieht hier auf den ersten Blick, daß die elastischen Fasern in einem grundlegenden Zusammenhang mit den Tumoren stehen müssen. Die Tumoren sind in den Verlauf der elastischen Fasern eingeschaltet und haben dadurch deren Zusammenhang unterbrochen.

Um nun die Sache genauer zu untersuchen und zu einer exakten Schlußfolgerung zu kommen, war es dringend geboten, auch eine normale und eine kindliche Trachea zu untersuchen und festzustellen, wie sich die elastischen Fasern in einer normalen und einer in Entwicklung begriffenen Trachea verhielten. Es wurden also zu dem Zweck aus der normalen Luftröhre eines Erwachsenen und der Luftröhre eines Kindes Stücke herausgeschnitten, und in derselben Weise, wie oben für die pathologischen Präparate angegeben, für die mikroskopische Untersuchung hergerichtet.

Da haben sich denn folgende Verhältnisse herausgestellt: Unter dem Epithel verläuft in der Schleimhaut ein elastischer Längsstreifen, welcher durch pfeilerartig angeordnete, zwischen je 2 Knorpelringen hindurchlaufende, elastische Fasern in Verbindung steht mit einem elastischen Gewebszug, welcher außen von den Trachealknorpeln entlang läuft. Nach dem Vorschlag von Herrn Prof. Aschoff nenne ich die subepitheliale Längsschicht das innere elastische Band, und die äußere elastische Längsschicht das äußere elastische Band. Beide

[1]) Ziegler, Lehrb. d. pathol. Anat.

stehen also durch die elastischen Pfeiler miteinander in Verbindung. Das äußere elastische Band und auch die Pfeiler stehen nun ihrerseits mit dem elastischen Gewebe in Verbindung, welches die einzelnen Trachealknorpel umspinnt. Ferner gehen von der Kuppe der Trachealknorpel flächenhaft angeordnete elastische Verbindungszüge zu dem inneren elastischen Band.

Betrachten wir uns daraufhin die Präparate von den multiplen Osteochondromen noch einmal genauer, so sehen wir, daß sich die Tumoren in diesen sogenannten elastischen Pfeilern entwickelt haben; und zwar können wir noch des weiteren die Beobachtung machen, daß sich in den großen elastischen Pfeilern, also in den elastischen Gewebszügen, welche das elastische Innenband mit dem elastischen Außenband verbinden, sich nur Knochen entwickelt hat. Auch im elastischen Innenband entwickelt sich im wesentlichen Knochen, und nur

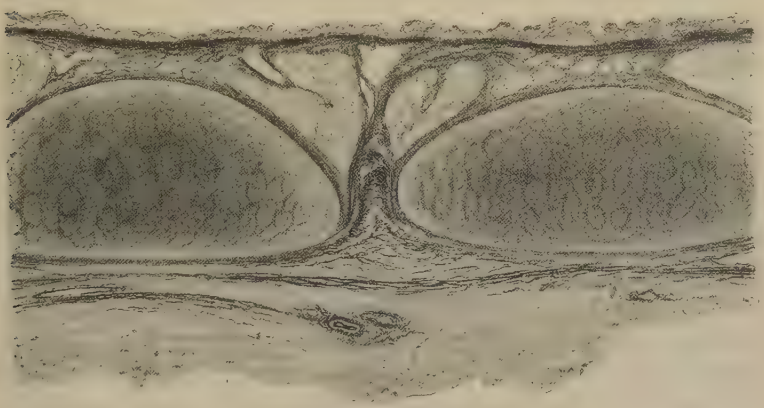

Fig. 3.
Mikroskopischer Schnitt aus der gesunden Trachea eines Erwachsenen. Dunkle Färbung der elastischen Faserzüge nach Weigert.

an den Stellen, wo das elastische Innenband über die einzelnen Knorpelkuppen hinwegzieht, das heißt in den flächenhaften, elastischen Verbindungszügen, entwickelt sich auch teilweise Knorpel, und zwar elastischer Knorpel, kein gewöhnlicher hyaliner.

Das ist eine gesetzmäßige, typische Anordnung, die sich uns da zeigt. Die Perichondriumwucherung tritt ganz zurück, in seinem bindegewebigen Anteil nimmt das Perichondrium überhaupt nicht an der Entwicklung der Tumoren teil, nur in den flächenhaften elastischen Verbindungszügen, die von der Kuppe der Knorpel zu dem elastischen Innenband ziehen.

Diese Tatsachen, die uns im vorhergehenden vor Augen geführt worden sind, deuten unfehlbar auf eine Entwicklungsstörung im Sinne Ribberts hin, auf eine Anomalie in der Anlage des elastischen Gewebes. Es handelt sich also nicht um eine Störung des Knorpels, wie so vielfach von den Autoren angenommen worden ist, sondern

um eine Störung des elastischen Gewebes, und zwar um eine Störung in der Entwicklung dieses Gewebes.

Was nun das Verhältnis des knorpeligen Anteils in den Tumoren zu dem knöchernen betrifft, so sind sie wohl beide als unabhängig voneinander entstanden aufzufassen. Der knorplige Anteil der Tumoren befindet sich nur über dem Trachealknorpel. An einzelnen Stellen liegt ja an der Peripherie der Knochenbälkchen ein schmaler Knorpelsaum, jedoch ist dann das Verhältnis immer ein derartiges, daß mehr nach dem Lumen der Trachea zu stets Knochen liegt. Das ist ja auch nach unserer Auffassung über die Entstehung der Tumoren ganz erklärlich. Im elastischen Innenband entwickelt sich Knochen, also kann nach dem Lumen der Trachea zu nur Knochen liegen, dagegen in den flächenhaften elastischen Zügen, welche das elastische Innenband mit der Kuppe der Trachealknorpel verbinden, da kann sich auch Knorpel entwickeln.

Aus dieser ganz regelmäßigen Lagerung der Knochenplättchen im Bereiche des inneren elastischen Längsbandes und der elastischen Strebepfeiler, welche dieses Band mit dem Ligamentum annulare und dem äußeren elastischen Längsband verbinden, geht unzweifelhaft, wie schon oben hervorgehoben, hervor, daß es sich um eine Bildungsanomalie des elastischen Gewebes handeln muß. Wenn dises elastische Gewebe auch mit dem Perichondrium in Verbindung tritt, so ist es doch nicht ohne weiteres als Perichondrium zu bezeichnen.

Es ist ferner bemerkenswert, daß die knorpelhaltigen Knochenstückchen nur an denjenigen Stellen sich entwickeln, wo das elastische Gewebe des Perichondriums durch seine Ausläufer mit dem inneren elastischen Band in Beziehung tritt. Aber auch dann handelt es sich nicht um reine Ekchondrosen durch Wucherung des Perichondriums, denn dieses bleibt ganz unverändert, sondern um Entwicklung von elastischem Knorpel und Knochen in diesen Verbindungszügen zwischen Knorpel und elastischem Längsband. Es besteht also auch eine gesetzmäßige Differenz in der Verteilung der knorpelfreien und knorpelhaltigen Bälkchen, wie schon oben hervorgehoben.

Wenn ich daher die Angaben Moltrechts und seiner Vorgänger über die nahen Beziehungen der Knochen- und Knorpelbildungen zum elastischen Gewebe nur bestätigen kann, so muß

ich andererseits entgegen Moltrecht die Beteiligung des eigentlichen Perichondriums an den Bildungen der Geschwülstchen leugnen und glaube, aus meinem Befund noch deutlicher, als es bei früheren Autoren geschehen ist, die gesetzmäßige Verkettung der Osteom- und Chondrombildung mit dem elastischen Fasergerüst der Trachea nachgewiesen zu haben.

Alles dies spricht für eine anormale Anlage des elastischen Gewebes, und die einzige Frage ist, ob entzündliche Prozesse die Entwicklung der Knochen- und Knorpelbälkchen aus dem abnorm angelegten elastischen Gewebe begünstigen, oder ob diese Dinge auch ohne Entzündung zur Entwicklung gelangen.

Es liegt ja ziemlich nahe, die Entzündung als Ursache für die Entstehung der Tumoren anzunehmen, zumal — wie das ja auch bei uns, in unserem ersten Präparat, der Fall gewesen ist — von den Autoren vielfach Entzündungserscheinungen beobachtet worden sind. Auch in unserem ersten Fall ist im mikroskopischen Präparat eine starke entzündliche Infiltration und Erweiterung der Gefäße vorhanden, so daß man auf den ersten Blick annehmen könnte, die Tumoren seien Folge einer chronischen Entzündung, sei es nun des Bindegewebes oder des Perichondriums. Jedoch die gesetzmäßige Anordnung der Tumoren in unserem zweiten Präparat, wo von Entzündung gar keine Rede ist, führt uns zu der notwendigen Schlußfolgerung, daß auch in dem ersten Präparat die Entzündungserscheinungen, für die ja wohl als Ursache Tuberkulose in Betracht kommt, nur ein zufälliger, für die Entstehung der Tumoren nichts besagender Nebenbefund sind.

Für die Entzündung als Ursache der Tumoren ist zuerst Rokitansky eingetreten, und ihm hat sich dann eine Reihe anderer Autoren, so auch Hueter, angeschlossen. Hueter hat dann auch auf die Wichtigkeit der elastischen Fasern hingewiesen, wie das vor ihm als erster Steudener getan hat. Sonst sind im allgemeinen die elastischen Fasern in der Literatur bisher wenig berücksichtigt worden, erst in neuerer Zeit ist man durch die verbesserten Färbemethoden dazu geführt worden, ihnen etwas mehr Aufmerksamkeit zu schenken. Ich verweise da auf die Arbeit von Moltrecht.

Daß es sich bei den Tumoren um elastischen und nicht hyalinen Knorpel handelt, darauf hat schon im Jahre 1863 Virchow

hingewiesen, und nach ihm hat dann v. Recklinghausen diese Tatsache wieder betont. Dieser Autor nimmt als Ursache für die Entstehung unserer Tumoren einen Einfluß an, der vom Innern des Kehlkopfes und der Trachea aus wirksam wird, vielleicht ist das ein thermischer Einfluß. Die Anomalie der Anlage des Knorpel- oder Perichondriumgewebes, wie sie von Ribbert und Mischaikoff aufgestellt worden ist, reicht, nach Recklinghausens Meinung, allein nicht aus, die Entstehung der Tumoren zu erklären. In neuerer Zeit ist dann, namentlich von den Laryngologen, der Ozaenaprozeß mit der Entstehung der Tumoren in der Schleimhaut der Trachea in einen ätiologischen Zusammenhang gebracht worden, eine Annahme, die wohl von vornherein auszuschließen ist.

Wenn wir nun noch auf die allgemeinen Verhältnisse etwas näher eingehen wollen, so ist da folgendes zu berichten:

Das weibliche Geschlecht scheint bei der multiplen Knochenbildung in der Schleimhaut der Trachea etwas bevorzugt zu sein. Die 40 Fälle, die wir gesammelt haben (siehe Tabelle), verteilen sich auf 20 weibliche und nur 16 männliche Individuen; bei 4 Fällen ist das Geschlecht unbekannt geblieben. Dieses Überwiegen des weiblichen Geschlechts ist auch schon anderen Autoren aufgefallen; so sind bei Mischaikoff von 18 Fällen, die er aufgestellt hat, 11 weibliche. Jedoch meine ich, daß diese Zahlen zu gering sind, um aus ihnen Konsequenzen ziehen zu können.

Was das Alter der Patienten anbetrifft, so hat schon v. Bruns[1]) darauf hingewiesen, daß die Tumoren vorzugsweise im 3. bis 6. Jahrzehnt vorkommen, und wir können ihm darin nur Recht geben. Der jüngste bisher beobachtete Fall scheint der von Mann zu sein, bei dem es sich um ein 18jähriges weibliches Individuum handelt.

Was das Zusammentreffen mit anderen Krankheiten betrifft, so fällt auf, daß ein hoher Prozentsatz auf die Tuberkulose kommt. Von den 40 Fällen ist bei 11 Fällen, also über 25%, Tuberkulose, namentlich der Lungen, festgestellt worden. Auch von meinen 3 Fällen ist bei den beiden ersten reichlich Tuberkulose der verschiedensten Organe gefunden worden. Diese Tatsache hat viele

[1]) Handb. der Laryngologie. Wien 1898. Die Neubildungen der Luftröhre.

Autoren verleitet, die Tuberkulose in einen ätiologischen Zusammenhang mit der Entstehung unserer Tumoren zu bringen. Doch wird das meiner Meinung nach wohl nur daran liegen, daß die Tuberkulose eben überhaupt eine häufige Krankheit ist und daß daher ihr Zusammentreffen mit den multiplen Osteochondromen der Trachea ein mehr zufälliges ist.

Ich fasse nun das Ergebnis meiner Untersuchungen kurz in folgenden Sätzen zusammen:

1. Bei den multiplen Osteochondromen der Trachea handelt es sich meistens um knöcherne, weniger um knorpelige Einlagerungen in die Schleimhaut der Trachea.

2. Es handelt sich um echtes Knochengewebe, zum Teil mit Markraumbildung.

3. Die Tumoren treten klinisch fast nie in die Erscheinung und bilden meist zufällige Sektionsbefunde.

4. Sie hängen mit dem Trachealknorpel nicht primär zusammen, sondern treten erst sekundär zu ihm in Beziehung.

5. Sie entstehen an solchen Stellen in der Trachea, welche normalerweise elastische Fasern besitzen. Sie sind aufzufassen als das Produkt einer Entwicklungsstörung, einer Anomalie in der Anlage der elastischen Fasern.

6. Das Geschlecht scheint keine entscheidende Rolle zu spielen, doch ist festzustellen, daß in den bisher beobachteten Fällen das weibliche Geschlecht überwiegt.

Da ich somit den erneuten Beweis erbracht zu haben glaube, daß es sich bei unseren Tumoren nicht um einfache Ekchondrosen bzw. Exostosen der Trachealknorpel, auch nicht um entzündliche Prozesse handelt, sondern um eine Entwicklungsanomalie, so habe ich die bisherige Bezeichnung für diese Veränderungen der Trachea fallen gelassen und nach einem Vorschlag von Herrn Prof. Aschoff den Titel: „Über Tracheopathia osteoplastica“ gewählt.

Ich lasse nun eine Übersicht über die bisher veröffentlichten Fälle folgen, zum Teil unter Anlehnung an die von Mischaikoff und Moltrecht aufgestellten Tabellen:

Nr.	Geschlecht	Alter Jahre	Diagnose	Autor	Ort der Publikation
1	weibl.	42	Ca. uteri	Rokitansky	Präparat des patholog.-anat. Museums, zitiert bei Chiari; siehe Nr. 5.
2	?	?	?	„	Lehrbuch d. path. Anat. III, S. 11.
3	männl.	38	Phthisis pulm.	Wilks	Schmidts Jahrb. IC, 1858, S. 17.
4	weibl.	?	Meningitis	Steudener	Virch. Arch. 42, 1865, S. 48.
5	„	25	Tub. pulm. et intest.	Chiari	Wien. med. Wschr. 1878, S. 913.
6	männl.	58	?	Laboulbène	Gaz. des hop. 1878, S. 96.
7	weibl.	44	Laryngitis chron.	Jarisch	Ärztl. Bericht des k. k. allg. Krankenh. in Wien 1879, S. 297.
8	männl.	28	„	Ganghofner	Ztschr. f. Heilk. 1880, Bd. 1, S. 350.
9	weibl.	70	Apoplexia cerebri	Eppinger	Klebs Handb. d. path. Anat., 7. S., 1880.
10	„	50	Tumor cerebri		
11	„	40	Laryngitis chron.	O. Chiari	Wien. med. Ztschr. 1882.
12	männl.	?	Tub.	Dennig	Beiträge zur path. Anat. u. Phys. von Ziegler, II, 1880, S. 101.
13	weibl.	31	Tub. pulm., mening.		
14	weibl.	60	Perichondrit. laryng.	Heymann	Virch. Arch. 116, 1889, S. 329.
15	?	?	Phthisis pulm.	Cohen	Diseases of the throat etc. 2. ed.
16	weibl.	?	Peritonitis	Birch-Hirschfeld	Eulenburgs Real-Enzyklopädie. 2. Aufl. 1888.

17	männl.	43	Pneumonie	Hammer	Ztschr. f. Heilk. X, 1889, H. 5 u. 6.
18	„	31	Tub. pulm. et intest.		
19	„	28	Tub. pulm.		
20	weibl.	35	Bronchitis		
21	männl.	53	Pneum. lobularis		
22	„	53	?	Berg	Hygiea Forhandl. 244, 255. 1890.
23	weibl.	53	Myoma uteri	Mischaikoff	I.-D. Zürich 1894.
24	?	?	?		
25	?	?	Ca. oesophagi	v. Recklinghausen	Verh. d. D. path. Ges. I, 1899.
26	weibl.	71	Exostoses tracheae	L. v. Schrötter	Lehrb. d. Luftröhrenkrankh., S. 42.
27	männl.	23	„	„	Wien. klin. Wschr. 1899, S. 414.
28	weibl.	64	?	Hueter	Münch. med. Wschr. 1899.
29	männl.	40	Tub. pulm.	Moltrecht	Fortschritte auf dem Gebiete der Röntgenstrahlen, Bd. 6, H. 4, 1902/1903.
30	„	37	Peritonit. perforat.		
31	weibl.	71	Cholecyst. necrot.		
32	männl.	48	Bronchopneumonie		
33	„	?	Phthisis pulm.	Henke	D. med. Wschr. V, 295.
34	weibl.	?	?	Schmorl	Zitiert bei Mann, Nr. 35.
35	„	31	Ozaena	Mann	Münch. med. Wschr. 1907, S. 1120.
36	„	18	„		
37	„	30	„	Killian/Eicken	Arch. f. Laryngologie Bd. XV, S. 404.
38	„	30	Peritonit. perforat u. Tub.	Verfasser	
39	männl.	36	Miliartub.		
40	„	66	Karzinomkachexie		

Anmerkung bei der Korrektur. Die Arbeit von H. Peters „zur Kenntnis des Skleroms und der Osteome der Trachea", Wiener klinische Wochenschrift 1909, Nr. 45, habe ich nicht mehr berücksichtigen können, da meine Arbeit bereits im Frühling vorigen Jahres abgeschlossen war. Es wundert mich, daß Peters einen Zusammenhang der Osteome mit den elastischen Fasern nicht hat finden können. In der über dieses Thema stattgehabten Diskussion der Deutschen Pathologischen Gesellschaft, in Erlangen, 1910, wurde mehrfach der Gedanke ausgesprochen, daß es verschiedene Arten von Osteombildung in der Trachealschleimhaut geben könne. Das ist gewiß möglich und so auch der Fall Peters zu erklären; doch möchte ich bemerken, daß für meine Fälle nur die einheitliche Genese in dem elastischen Bandapparat der Trachea zutrifft. Ich glaube mich der Ansicht von Aschoff anschließen zu müssen, daß diejenigen Fälle von Osteombildung, bei welchen ausgesprochene Verbindungen der Knorpel- und Knochenspangen mit den Trachealknorpeln bestehen, nur verschiedene Altersstadien des gleichen Prozesses darstellen und daß in allen Fällen die Knochen- und Knorpelbildung ursprünglich im elastischen Gewebe begann.

Zum Schluß ist es mir eine angenehme Pflicht, Herrn Prof. Aschoff für die gütige Überlassung dieses interessanten Themas, für die Übernahme des Referats und die Unterstützung, die er meiner Arbeit hat zuteil werden lassen, meinen herzlichsten Dank auszusprechen.

Lebenslauf.

Geboren wurde ich Erwin Brückmann am 2. Mai 1884 zu Berlin als der Sohn des Kaufmanns J. Brückmann. Ich besuchte das Königstädtische Gymnasium zu Berlin, welches ich im März 1903 mit dem Zeugnis der Reife verließ. Ich studierte in Heidelberg und Berlin Medizin, bestand August 1905 die ärztliche Vorprüfung, und August 1908 das medizinische Staatsexamen in Berlin. Ich war dann als Medizinalpraktikant in Berlin am städtischen Krankenhause Moabit tätig, und zwar zunächst in der inneren Abteilung, und dann im Sektionshaus. Augenblicklich bin ich für den Schluß des praktischen Jahres als Medizinalpraktikant in der Heil- und Pflegeanstalt bei Emmendingen beschäftigt.